

## Ectopic Tooth in the Maxillary Sinus

### *Maksiller Sinüste Ektopik Diş*

Clinical Images  
Klinik Görüntü

Özgül Topal<sup>1</sup>, Ezher Hamza Dayısoylu<sup>2</sup>

<sup>1</sup>Başkent Üniversitesi Tıp Fakültesi, Kulak Burun Boğaz Anabilim Dalı, Ankara, Türkiye

<sup>2</sup>Başkent Üniversitesi Diş Hekimliği Fakültesi, Ağız Diş ve Çene Cerrahisi Anabilim Dalı, Ankara, Türkiye

Diş gelişimi oral epitelyum ve altındaki mezenkim dokusunun karmaşık çok basamaklı etkileşimleri sonucu oluşur. Bu sırada oluşan anormal doku etkileşimleri ektopik diş oluşumuna sebep olabilir (1). Oral bölge dışı ektopik diş literatürde nadir olarak rapor edilmektedir (1, 2). Ektopik dişler asemptomatik olabilecekleri gibi, odontojenik kaynaklı kist oluşturabilirler, kemikte yıkıma neden olabilirler ya da fokal enfeksiyon odağı olabilirler (3, 4).

Otuz iki yaşında kadın hasta sol yüzde giderek artan şişlik, göze ve sol üst dişlere, kulağa yansıyan ağrı nedeniyle bölümümüze başvurdu. Hastanın öyküsünde geçirilmiş herhangi bir cerrahi yoktu. Rutin kulak burun boğaz muayenesi ve endoskopik burun ve nazofarinks muayenesi normaldi. Sol bukkal mukoza yaygın ödemli idi. Hastanın bilgisayarlı tomografi görüntülerinde sol maksiller sinüsü tamamen dolduran, osteomeatal birimi oblitere eden, sinüs lateral duvarında destrüksiyon oluşturan kitle lezyonu ve sinüs medial duvarda diş görüntüsü rapor edildi (Resim 1). Manyetik rezonans görüntüleme, solda retromolar trigon mukozası ve buksinatör alana yayılan inflamasyona dair kontrast madde opaklaşması görüldü (Resim 2). Hasta genel anestezi altında endoskopik + Caldwell-Luc kombine yaklaşımı ile opere edildi. Sinüs içerisindeki diş ve çevre inflame dokular temizlendi. Cerrahi spesmenin histopatolojik incelemesi aktif kronik inflamasyon olarak rapor edildi. Hastanın birinci yıl klinik muayenesinde endoskopik olarak maksiller sinüs ostiumu açık ve sinüs içi temizdi.

Maksiller sinüste ektopik diş oldukça nadir rastlanır. Literatürde, damak, mandibula kondili,

koronoid süreç, orbita, nazal kavite gibi bazı ender lokalizasyonlar da bildirilmiştir. Ektopik diş oluşumunun sebepleri tam olarak bilinmemektedir. Gelişimsel anomaliler, dişlerde çapraşıklık, travma, iatrojenik sebeplerle olabileceği gibi, tümüyle idiyopatik de olabilir (2). Olgumuzda gömülü üçüncü molar dişin maksiller yer darlığı nedeniyle alveolar ark içinde yer bulamadığı ve bu nedenle sinüs içinde ektopik yerleşim gösterdiği düşünülmüştür.

Ektopik dişler çoğunlukla asemptomatiktir. Buna karşın bulunduğu gömülü dişler lokalizasyon itibarıyla orofasiyal ağrıya neden olabilir, temporomandibuler eklem ağrısını taklit edebilir, fokal enfeksiyon kaynağı olabilir ya da çevreleyen folikülün displazisi sonucunda süreci odontojenik kist ya da odontojenik tümör gelişimi izleyebilir (5-7). Olgumuzda sebep olduğu osteomeatal kompleks tıkanıklığı nedeniyle gelişen komplike kronik sinüzite bağlı yüzde şişme, ağrı şikayetleri ön plandaydı.

Ektopik diş tanısı özellikle de maksiller sinüs lokalizasyonunda radyolojik olarak kolaylıkla konulabilir. Semptomatik olgularda cerrahi tedavi gerekmektedir. Cerrahi girişim şekli hastaya göre seçilmelidir (8, 9). Biz olgumuzda endoskopik sinüs cerrahisi + Caldwell-Luc kombine yaklaşımını tercih ettik. Endoskopik yaklaşımlarda maksiller sinüsün özellikle lateral, ön ve alt duvarlarına ulaşım zor olabilmektedir. Bazı durumlarda kombine yaklaşımlara gereksinim vardır (9). Olgumuzda sinüs lateral duvarının erode oluşu ve buksinatör planda yumuşak dokuda devam eden inflamasyon Caldwell-Luc yaklaşımını zorunlu kılmıştır. Bu



Address for Correspondence/Yazışma Adresi:

Özgül Topal  
E-mail: ozgultopal75@yahoo.com

Received Date/Geliş Tarihi: 17.01.2017

Accepted Date/Kabul Tarihi: 23.03.2017

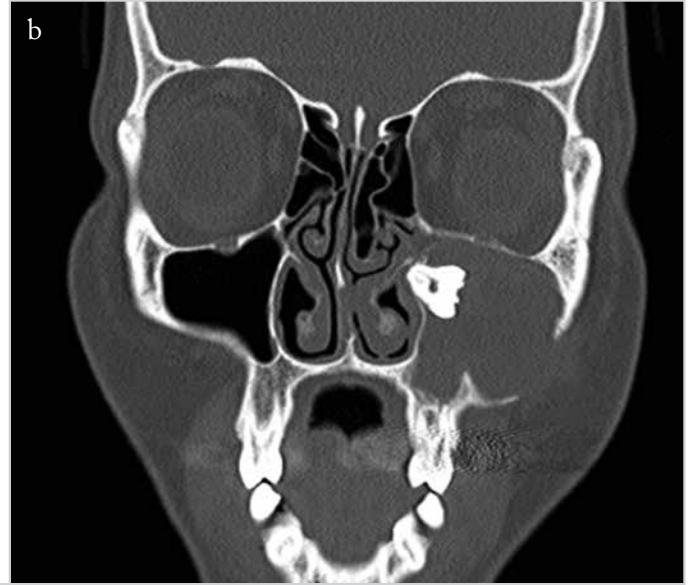
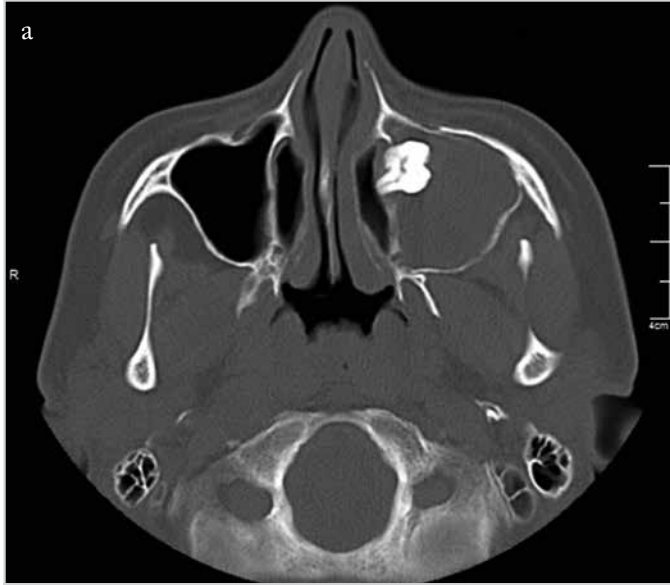
Available Online Date

Çevrimiçi Yayın Tarihi: 22.05.2017

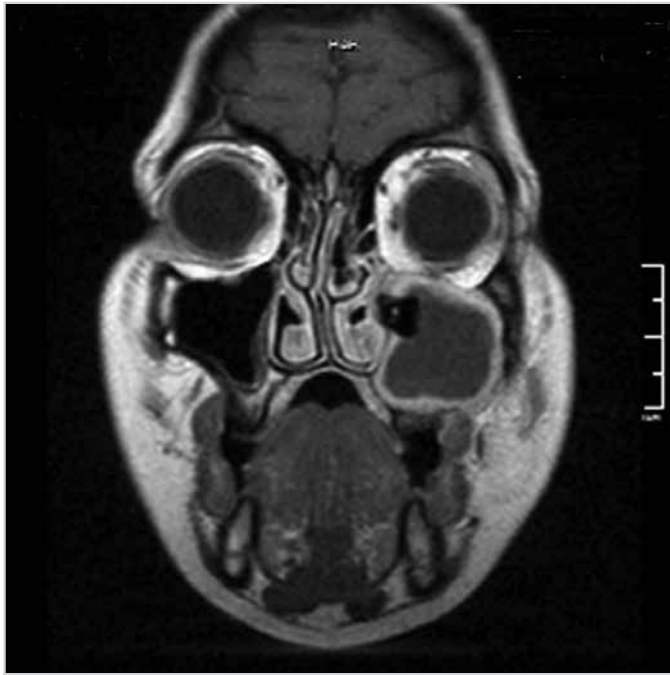
© Copyright 2017 by Official Journal of the Turkish Society of Otorhinolaryngology and Head and Neck Surgery Available online at [www.turkarchotorhinolaryngol.org](http://www.turkarchotorhinolaryngol.org)

© Telif Hakkı 2017 Türk Kulak Burun Boğaz ve Baş Boyun Cerrahisi Derneği Makale metnine [www.turkarchotorhinolaryngol.org](http://www.turkarchotorhinolaryngol.org) web sayfasından ulaşılabilir.

DOI: 10.5152/tao.2017.2308



Resim 1. a, b. Paranasal sinüs bilgisayarlı tomografisinde sol maksiller sinüs medial duvarında ektopik diş ve maksiller sinüzit (a) aksial, (b) koronal kesitler



Resim 2. Manyetik rezonans görüntülemeye sol maksiller sinüste ektopik diş ve inflamasyona sekonder yumuşak doku kontrastlanması (T1, kontrastlı koronal kesit)

arada, endoskopik intranasal cerrahinin eklenmesi, kapalı sinüs ostiumunu tekrar açıp genişleterek, inflamasyon ve kemik yıkımına bağlı oldukça genişlemiş olan maksiller sinüs alanının cerrahi sonrası hem havalanması hem de burun içinden izleminin yapılabilmesini sağlamıştır.

Rastlantısal olarak saptanan asemptomatik olguların, dişi çevreleyen epitelde kistik dejenerasyon, çevre kemikte destrüksiyon ya da vital yapılar üzerinde potansiyel zarar açısından düzenli izlenmeleri uygundur (8). Ancak olgumuzda olduğu gibi komplike olmuş hastalarda cerrahi tedavi gerekmektedir.

**Peer-review:** Externally peer-reviewed.

**Author Contributions:** Concept - Ö.T., E.D.; Design - Ö.T.; E.D.; Supervision - Ö.T., E.D.; Resource - Ö.T., E.D.; Materials - Ö.T., E.D.; Data Collection and/or Processing - Ö.T., E.D.; Analysis and/or Interpretation - Ö.T., E.D.; Literature Search - Ö.T., E.D.; Writing - Ö.T., E.D.; Critical Reviews - Ö.T., E.D.

**Conflict of Interest:** No conflict of interest was declared by the authors.

**Financial Disclosure:** The authors declared that this study has received no financial support.

**Hakem Değerlendirmesi:** Dış bağımsız.

**Yazar Katkıları:** Fikir - Ö.T., E.D.; Tasarım - Ö.T.; E.D.; Denetleme - Ö.T., E.D.; Kaynaklar - Ö.T., E.D.; Gereçler - Ö.T., E.D.; Veri Toplanması ve/veya İşlemesi - Ö.T., E.D.; Analiz ve/veya Yorum - Ö.T., E.D.; Literatür Taraması - Ö.T., E.D.; Yazıyı Yazan - Ö.T., E.D.; Eleştirel İnceleme - Ö.T., E.D.

**Çıkar Çatışması:** Yazarlar çıkar çatışması bildirmemişlerdir.

**Finansal Destek:** Yazarlar bu çalışma için finansal destek almadıklarını beyan etmişlerdir.

## Kaynaklar

1. Bodner L, Tovi F, Bar-Ziv J. Teeth in the maxillary sinus- imaging and management. J Laryngol Otol 1997; 111: 820-4. [\[CrossRef\]](#)
2. Buyukkurt MC, Omezli MM, Miloglu O. Dentigerous cyst associated with an ectopic tooth in the maxillary sinus: a report of 3 cases and review of the literature. Oral Surg Oral Med Oral Pathol Oral Radiol Endod 2010; 109: 67-71. [\[CrossRef\]](#)
3. Persac S, Prévost R, Hardy H, Gigon S, Peron JM. An update on focal infection of oral origin. Rev Stomatol Chir Maxillofac 2011; 112: 353-9. [\[CrossRef\]](#)

4. Verma RK, Kumar R, Bal A, Panda NK. Aneurysmal bone cyst of maxilla with ectopic molar tooth - a case report. *Otolaryngol Pol* 2013; 67: 302-7. [\[CrossRef\]](#)
5. Mermoud M, Broome M, Hoarau R, Zweifel D. Facial pain associated with CPAP use: Intra-sinusal third molar. *Case Rep Otolaryngol* 2014; 2014: 837252. [\[CrossRef\]](#)
6. Zhang Y, Xu Y, Xu Y, Tao Z. Extramedullary plasmacytoma associated with an ectopic tooth in the nasal cavity. *Ear Nose Throat J* 2015; 94: E43-6.
7. Baykul T, Doğru H, Yasan H, Aksoy MÇ. Clinical impact of ectopic teeth in the maxillary sinus. *Auris Nasus Larynx* 2006; 33: 277-81. [\[CrossRef\]](#)
8. Elonga S, Palaniappan SP. Ectopic tooth in the roof of the maxillary sinus. *Ear Nose Throat J* 1991; 70: 365-6.
9. Schneider JS, Day A, Clavena M, Russell PT, Duncavage J. Early practice: External sinus surgery and procedures and complications. *Otolaryngol Clin N Am* 2015; 48: 839-50. [\[CrossRef\]](#)